

Abdominaler Random Pattern Flap zur direkten Deckung eines Weichteildefektes medial am Karpus bei einem Hund

Ein Fallbericht

R. Sassnau, M. von Stetten

Aus der Kleintierpraxis R. Sassnau, Berlin

Schlüsselwörter

plastische Chirurgie – Random Pattern Flap – distale Extremitätenregion – Hund

Zusammenfassung:

Defekte an der distalen Extremität können mit Techniken der plastischen Chirurgie versorgt werden. In diesem Fallbericht wird ein abdominaler Random Pattern Flap zur Deckung eines ausgedehnten Defektes am Karpus eines Hundes beschrieben. Der Primärdefekt medial am Karpus wird mit einer Lappenplastik ventral aus der Bauchhaut gedeckt, wobei die Extremität während der Einheilung des Transplantates in maximaler Flexionshaltung des Schultergelenks an den Rumpf fixiert ist. Der Hebedefekt wird mit einem Lappen dorsal aus der Bauchhaut gedeckt, der bis in den Primärdefekt hineinreicht, wobei ein Lappenstiel entsteht. Operationstechnik und Verlauf werden dargestellt und diskutiert.

Abdominal random pattern flap to cover a skin defect at the medial carpus of a dog

Key words:

Plastic surgery – Random pattern flap – Distal extremity – Dog

Summary:

Defects at the distal extremity may be treated with several techniques of plastic surgery. In this case report an abdominal random pattern flap to cover a large defect at the carpus of a dog is described. The primary defect at the medial carpus is covered with a flap out of the ventral abdominal skin while the extremity is fixed in maximum flexion at the trunk during healing of the transplanted flap. The defect of lifting is covered with a flap out of the dorsal abdominal skin which reaches up to the primary defect developing a flap stem. Technique of surgery and healing process are described and discussed.

Einleitung

Plastisch-chirurgische Techniken können zur sekundären Deckung von Weichteildefekten, z. B. nach Tumorresektionen, bei Nekrosen, nicht heilenden Ulzerationen oder Traumafolgen, angewendet werden. Im Bereich des Stamms und der proximalen Extremitäten sind verschiedene Techniken bei Hund und Katze bekannt. Prinzipiell finden entweder axial gestielte Lappen (6) oder subdermal vaskularisierte Hautlappenplastiken (3) Anwendung. Die Deckung von Hautdefekten im distalen Extremitätenbereich wird mithilfe der freien Hauttransplantation (1, 4), der Rundstiellappenplastik (1, 7) und der direkten

Lappentransplantation (1, 4) beschrieben. Die Durchführung derartiger plastischer Eingriffe stellt hohe Anforderungen an den Operateur. Nicht zu unterschätzen ist der postoperative Pflegeaufwand während der Heilungsphase bei größeren Eingriffen, der entweder eine stationäre Unterbringung erfordert oder aber ein hohes Maß an Compliance von Seiten des Patienten und des Tierhalters voraussetzt.

In der vorliegenden Arbeit wird ein abdominaler Hautlappen zur direkten Deckung eines ausgedehnten Defektes medial am Karpus bei einem Hund beschrieben.

Signalement

Vorgestellt wird eine sandfarbene, kastrierte Schäferhündin im Alter von fünf Jahren mit 35 kg Körpermasse.

Klinischer und histologischer Befund

An der medialen Fläche des linken Karpus befindet sich ein schnell expandierendes, nicht verschiebliches Rezidiv eines Mastzelltumors (Abb. 1). Histologisch handelt es sich um ein Mastzellsarkom mit hoher Variabilität, Anisozytose und Anisokaryose, wechselndem Gehalt an Mastzellgranula sowie zahlreichen Mitosen und Infiltrationen mit eosinophilen Granulozyten. Der Tumor ist histologisch mit seinem anaplastischen, unreifen und undifferenzierten Zellbild als Grad II zu klassifizieren.

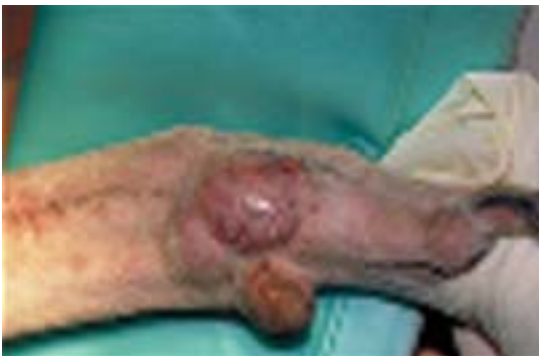

Abb. 1 Rezidiv eines Mastzelltumors medial am Karpus

Chirurgisches Vorgehen

Zur Vermeidung einer weiteren Rezidivierung oder Metastasierung wird der Tumor radikal reseziert. In der gleichen Sitzung werden drei Metastasen kranio-medial im proximalen Unterarmbereich entfernt.

Nach Scheren, Desinfektion und steriler Abdeckung der Vorderextremität sowie der linken Bauchwand erfolgt die Entfernung des Tumorrezidivs mit Resektion aller makroskopisch sichtbaren, vom Mastozytom infiltrierten Strukturen in Esmarch'scher Blutleere. Hierbei werden die Phalanx I, der Karpalballen, distale Anteile der oberflächlichen Beugesehne und der V. cephalica antebrachii, Gelenkkapselanteile des Karpometakarpalgelenks und umliegende Hautanteile weiträumig entfernt (Abb. 2). Nach sorgfältiger Blutstillung (elektrochirurgische Koagulation und Fulguration sowie Ligatur von Blutgefäßen) ist die Operationswunde nach der Abnahme des Esmarch-Schlauchs frei von Blutungen.

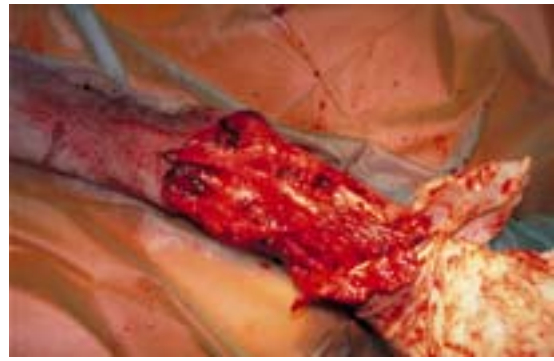

Abb. 2 Operationswunde mit Verlust der Phalanx I und des Karpalballens

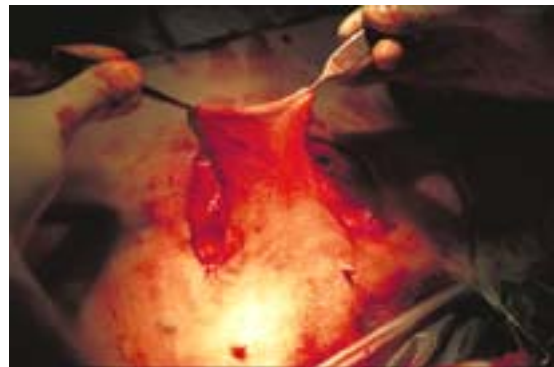

Abb. 3 Mobilisierter Hautlappen ventral aus der Bauchhaut zur Deckung des Primärdefektes medial am Karpus

Der entstandene Defekt hat ein Ausmaß von 10 cm Länge und 5 cm Breite. Zur Deckung wird ein Hautlappen mit ventraler Basis aus der linken ventrolateralen Bauchregion epifaszial mobilisiert (Abb. 3). Um die Lagebestimmung und Anzeichnung von optimaler Lappenlage und -größe vornehmen zu können, erfolgt eine Rücklagerung der Extremität an den Rumpf (Abb. 4). Danach wird die Umschneidung des Lappens im Verhältnis von Breite zu Länge wie 1:2 vorgenommen (Abb. 5).



Abb. 4 Lagebeziehung der angewinkelten Vorderextremität zum Rumpf



Abb. 5 Schnittführung zur Bildung des ventralen und dorsalen Lappens sowie Exzision der Burow-Dreiecke

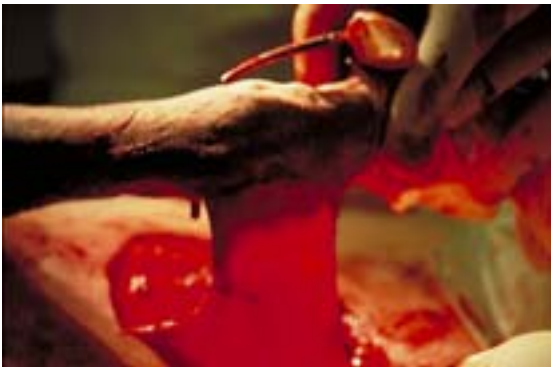

Abb. 6 Adaptation des ventralen Bauchhautlappens an der kраниomedialen Defektklinie



Abb. 7 Hebedefekt

Der so gewonnene gut vaskularisierte Hautlappen (Abb. 6) wird mit seinem dorsalen Rand an der kраниomedialen Defektklinie des Karpus mit Einzelknopflehten (Ethilon® 1,5 metric, 4-0) adaptiert. Situationsnähte passen den Hautlappen transversal spannungsfrei, allseits dem Wundgrund am Karpus aufliegend, in den Defekt ein. Mit dem Erreichen der Umschlagfalte des Lappens am kaudomedialen Defektrand wird dieser mit Einzelknopflehten in locker adaptierender Technik spannungsfrei fixiert.

Die Deckung des dorsolateral am Rumpf gelegenen Hebedefektes (Abb. 7) erfolgt

über eine Verschiebelappenplastik von dorsal. Auch dieser Lappen wird unmittelbar auf der Faszie unter Beachtung des Breiten-Längen-Verhältnisses von 1:2 gehoben und großzügig nach dorsal mobilisiert (Abb. 8). Zur Vermeidung von seitlichen Hautstauchungen (dog-ears) folgt die Exzision von Burow-Dreiecken (2). Anschließend kann der dorsale Lappen in den Defekt nach ventral an den kaudomedialen Defektrand des Karpus, damit also über die frei liegende Rückseite des ventralen Lappens geschoben werden (Abb. 9, 10). Neben dem primären Verschluss des Hebedefektes ist die sichere Abdeckung des frei liegenden Lappenstiels erreicht (Abb. 11).

Zur Vermeidung einer Ansammlung von Seromflüssigkeit werden in die Wundhöhle des Karpus und im Bereich des Hebedefektes zwei Redon-Saugdrainagen gelegt (Redon-mini-set, Ch 06).

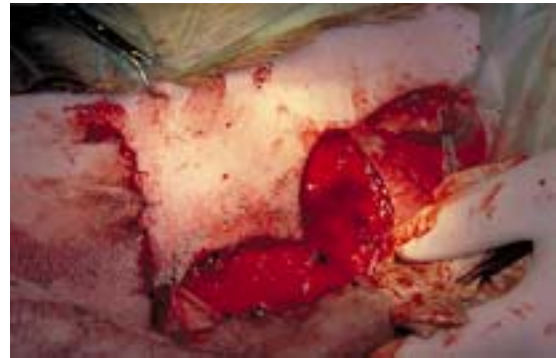

Abb. 8 Mobilisierter Hautlappen aus der dorsalen Bauchhaut zur Deckung des Hebedefektes

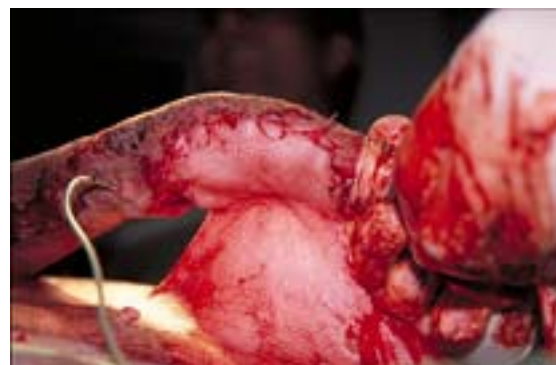

Abb. 9 Vollständig adaptierter Hautlappen mit Saugdrainage

Nach dem Anlegen aller Hautnähte wird die bisher manuell nach kaudal gehaltene Vorderextremität in leichter Flexionshaltung des Karpalgelenks mit einer den anatomischen Strukturen folgenden gepolsterten Kunststoffschale stabilisiert (Scotchcast™ One-Step, 7,6 × 30,4 cm). Die

Polsterung verhindert hierbei das Auftreten von druckbedingten Ischämien (Abb. 12). Der Schalenverband liegt dem Unterarm und der Pfote kranial an (Abb. 13). Die Fixation in leichter Beugehaltung vermeidet eine Beeinträchtigung der Lappenperfusion durch Überdehnung oder Stauchung des Lappens. Unter Schonung des Lappenstiels wird die streckseitig verbundene und geschiente Extremität pfoten nah sowie un-

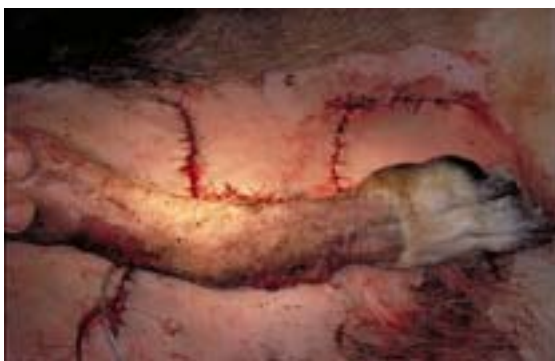

Abb. 10 Situation nach Wundverschluss

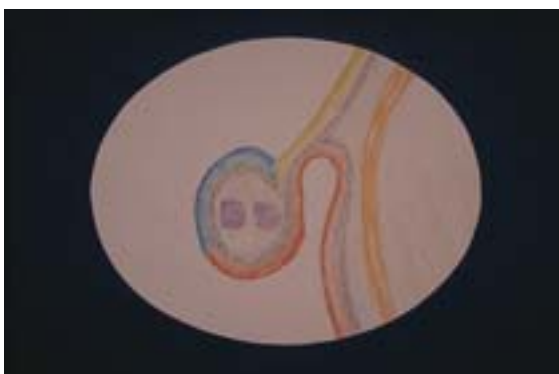


Abb. 11 Topographische Darstellung der Hautplastik im Schnittbild

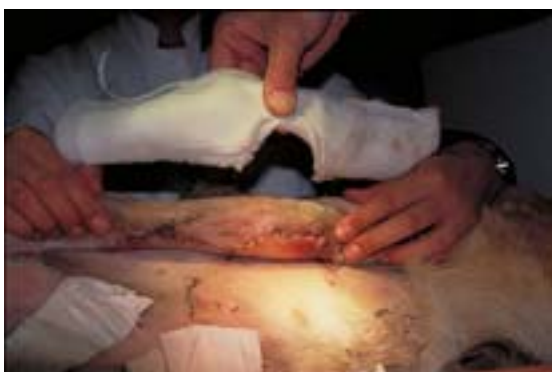

Abb. 12 Anpassung des immobilisierenden Schalenverbandes mit transplantatseitiger Aussparung

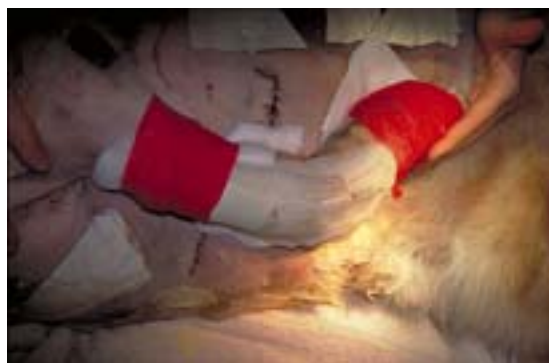

Abb. 13 Angelegte Kunststoffschale mit Verbandanordnung

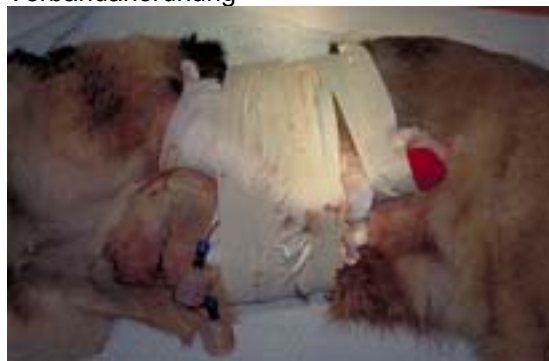

Abb. 14 Fixation der angewinkelten Extremität

mittelbar unterhalb des Ellenbogengelenks nach ventral mit einem Textilklebeband (Tesa® Nr. 4541) an der zuvor geschorenen Bauchhaut fixiert. Nach dorsal gerichtete Tesa®-Bandagen auf geschorenen Hautstreifen sichern die vollständige Ruhigstellung des Schultergelenks und stabilisieren die immobilisierte Vorderextremität gegen den Rumpf, sodass den Lappen gefährdende Zug- und Scherkräfte am Lappenstiel vermieden werden (Abb. 14).

Nachsorge

Nach 18 Stunden kontinuierlicher postoperativer Überwachung in der Praxis wird der Patient zur häuslichen Pflege nach Hause entlassen. Die weiteren Verlaufskontrollen und Verbandwechsel erfolgen ambulant in der Praxis.

Die Hündin wird für die folgenden 18 Tage dauerhaft sediert. Hierzu erhält sie im Wechsel die Phenothiazinderivate Promethazin, Chlorpromazin und Azepromacin nach Wirkung per os. In den ersten drei Tagen wird Benzyl-Penicillin intravenös verabreicht und im Anschluss die Antibiose für weitere sechs Tage mit Benzathin-Benzylpenicillin plus Procain-

Penicillin G (Veracin-compositum®) als subkutane Injektion fortgeführt.

Während der ersten fünf Tage werden die Verbände täglich, danach im zweitägigen Rhythmus gewechselt (Abb. 15-17). Für die ersten drei Verbandwechsel wird die Hündin anästhesiert, für die folgenden Verbandwechsel reicht die Sedation aus.

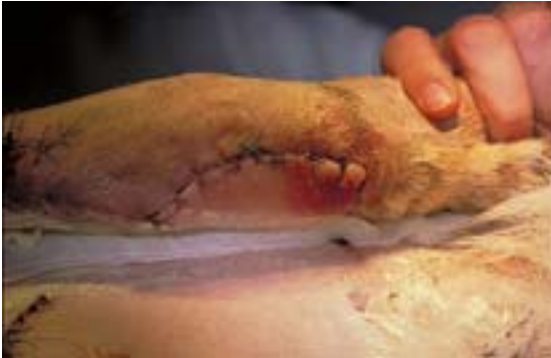

Abb. 15 Verbandwechsel am dritten Tag, Ansicht von ventral

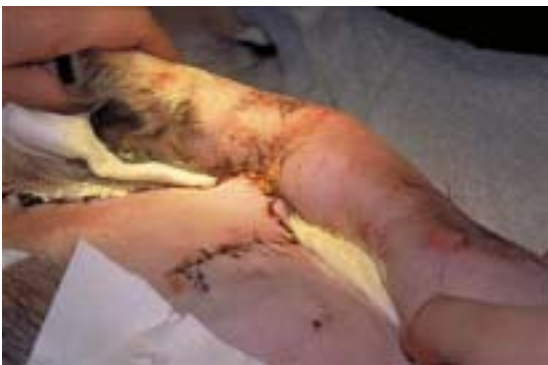

Abb. 16 Verbandwechsel am dritten Tag, Ansicht von dorsal

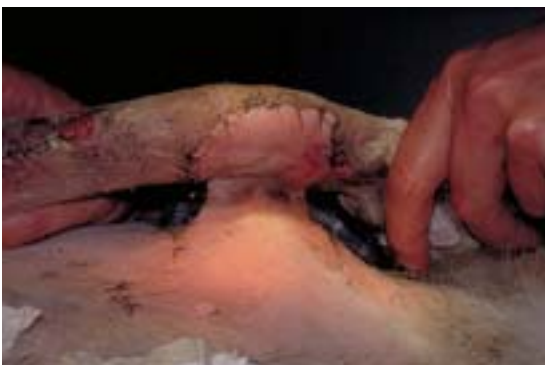

Abb. 17 Verbandwechsel am siebten Tag, Ansicht von ventral

Bei den letzten drei Verbandwechseln wird der Lappenstiel für fünf bis zehn Minuten mit einer Darmklemme komprimiert. Dieses Vorgehen dient der Förderung und Konditionierung der Neovaskularisierung des

transplantierten Lappens durch die Gefäßinvasion aus dem Wundbett des Karpus.

Die Fäden der Hautnähte werden etappenweise am 8., 10. und 12. Tag gezogen.

Neunzehn Tage nach dem Anlegen der Lappenplastik wird der Lappenstiel in Allgemeinanästhesie durchtrennt. Die Schnittebene wird dabei so gewählt, dass der Wundverschluss an der Extremität spannungsfrei erfolgen kann (Abb. 18). Die an der Bauchwand liegenden Wundränder werden routinemäßig verschlossen. Für weitere sieben Tage werden zum Schutz vor mechanischen Irritationen gepolsterte Verbände an Pfote und Unterarm der jetzt belastbaren Vorderextremität angelegt.

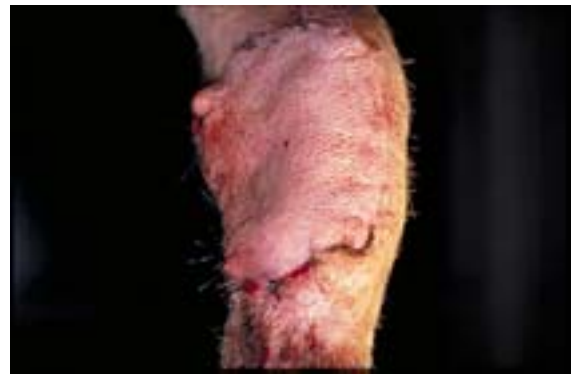

Abb. 18 Transplantat nach Durchtrennung des Lappenstiels

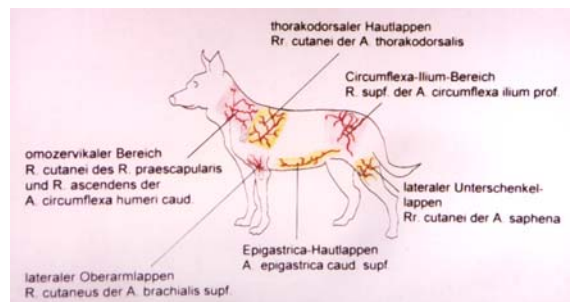


Abb. 19 Hautgefäße und Hautlappen mit definierter Vaskularisation

Diskussion

Ein Wundverschluss des Primärdefektes am medialen Karpus mit lokalen Hautanteilen ist in diesem Fall aufgrund der Größe und Tiefe des Defektes nicht möglich. Anatomische Strukturen wie Beugesehnen, N. medianus und die großen Arterien, die eine Deckung mit vaskularisiertem Gewebe verlangen, liegen frei. Deshalb kommt ein Wundverschluss mit Spalt- oder

Vollhauttransplantat nicht infrage. Bei angewinkelter Extremität befindet sich der Defekt gegenüber der Bauchwand (Abb. 4). In dieser Region ist keine axial gestielte Lappenplastik möglich, da geeignete Hautgefäße und -areale zur Axiallappenplastik fehlen (Abb. 19). Bei dem hier gebildeten Lappen (Abb. 5) wird die Durchblutung im dorsalen Anteil über das Gefäßnetz (Rr. cutanei laterales der Rami perforantes der A. intercostales dorsales und Rr. cutanei der A. abdominalis cranialis; [5]) des subdermalen Plexus gespeist. Diese Gefäßversorgung aus unterschiedlichen Quellen ist im Gegensatz zum axial gestielten Lappen mit zentralem definiertem Gefäß zufällig (Random Pattern Flap). Der subdermale Plexus des ventralen Lappens hat Gefäßanschluss an die A. epigastrica cranialis superficialis und A. epigastrica caudalis superficialis (5).

Wesentlich für den Erfolg dieser Hautlappentransplantation ist die rasche Gefäßinvasion in den verlagerten Lappen aus dem Karpus. In den ersten Tagen der Einheilung kommt es zu einem leichten venösen Rückstau an der vom Lappenstiel distal gelegenen Fläche des Transplantates. Schon nach einer Woche zeigt der ganze Lappen jedoch eine rosige Farbe als Zeichen guter Perfusion.

Um den venösen Rückstrom vom Lappen in das Stromgebiet des Karpus zu konditionieren, wird während der letzten drei Verbandwechsel eine weich fassende Darmklemme nach Doyen an den Lappenstiel angelegt. Nach fünf bis zehn Minuten und dem Auftreten leicht livider Lappenfarbe wird die Darmklemme gelöst. Hierbei kann im Verlauf zum einen der Zustand der aus dem Lappenbett entstandenen neuen Strombahn am Hautkolorit des Lappens bei angelegter Darmklemme (Erblassen, venöse Stauung) beurteilt werden. Zum anderen wird damit die Umorientierung des Lappens auf die veränderten Zu- und Abstromverhältnisse vor der Durchtrennung des Lappenstiels gefördert.

Nach der Durchtrennung des Lappenstiels entsteht in den ersten zwei Tagen infolge des Anstiegs des hydrostatischen Drucks bei abgesenkter Extremität ein leichter venöser Rückstau im Lappen, der mit zunehmender Bewegung des Patienten rasch abnimmt. Die guten Durchblutungsverhältnisse des Lappens gewährleisten eine

komplikationslose Ausheilung und ein zügiges Nachwachsen der Haare (Abb. 20). Trotz des Verlustes der oberflächlichen Beugesehne bleibt nur eine geringgradige Bewegungsstörung mit leicht plantigrader und gespreizter Fußung zurück.

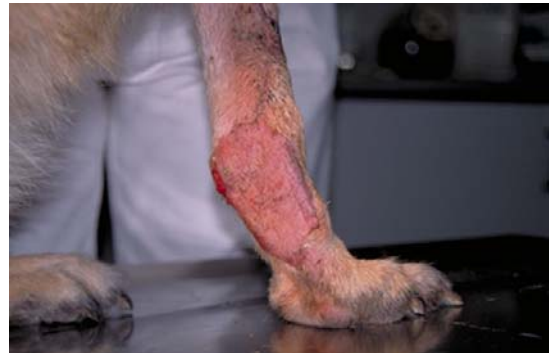

Abb. 20 Transplantat zehn Tage nach Durchtrennung des Lappenstiels, Ansicht von medial

Die bei dieser Methode notwendige zuverlässige Immobilisierung des Schultergelenks wird durch die Fixierung der Extremität mit Textilklebeband erreicht. Während der Einheilungsphase wird der Patient dauerhaft sediert, um eine Überlastung des Lappenstiels durch Bewegungen und eine Verletzung der Lappenplastik zu vermeiden. Die Sedation wird dabei so gewählt, dass es dem Tier möglich ist, sowohl selbstständig Nahrung und Wasser aufzunehmen als auch sich zu lösen. Trotz völliger Ruhigstellung des Schulter- und Ellenbogengelenks in einer maximal unphysiologischen Stellung folgt nach der Durchtrennung des Lappenstiels weder eine Bewegungsstörung noch eine Lahmheit.

Das Transplantat wird in den ersten Wochen nach der Abnahme der Verbände beleckt. Möglicherweise wird diese Komplikation durch An- und Parästhesien ausgelöst. Um die Ausheilung nicht zu stören, wird nachts das Anlegen eines Halskragens empfohlen und bei Bedarf das Antihistaminikum

Chlorphenaminhydrogenmaleat verordnet. Andere Komplikationen treten nicht auf. Damit kann die hier beschriebene Methode zur Deckung von Defekten am Karpus als gut geeignet angesehen werden.

Die Dignität der Neoplasie zwingt kurativ zu einer großzügigen Tumorresektion, die alternativ durch die Amputation der Gliedmaße erreicht werden kann. Diese kam

für die Tierhalter nicht infrage. Als entscheidender Vorteil der hier beschriebenen Defektdeckung gegenüber der alternativ denkbaren Verwendung eines Spalthauttransplantates wird die in der frühen Einheilungsphase durch den Lappenstiel gewährleistete Vaskularisation angesehen. Dies gilt insbesondere in Hinblick auf die hohen Anforderungen der zu deckenden anatomischen Strukturen an ein Transplantat. Es ist erfahrungsgemäß jedoch nicht möglich, bradytrophe Gewebsanteile (Sehnen, Faszien) mit nichtvaskularisiertem Gewebe (Spalthaut, Vollhaut) zu decken, weshalb der Einsatz von Spalthaut hier nicht indiziert ist. Der Weg der offenen Wundbehandlung, d. h. Defektschließung durch Granulationsgewebe, der nach allgemeiner Erfahrung eine bewährte Methode zur Defektschließung darstellt, ist in diesem Fall nicht zu diskutieren. Das Ausmaß des Defektes, das Vorliegen gelenknaher Strukturen und bradytrophes Gewebe fordern eine primäre Abdeckung mit vaskularisiertem Gewebe, wenn diese funktionell erhalten werden sollen, was durch eine offene Wundbehandlung nicht gewährleistet ist.

Danksagung

Die Autoren bedanken sich beim Institut für Veterinär-Pathologie der FU-Berlin für die histopathologischen Untersuchungen.

Literatur

1. Basher A. Foot injuries in dogs and cats. *Comp Cont Educ Pract Vet* 1994; 16: 1159-76.
2. Burow CA. Beschreibung einer neuen Transplantationsmethode (Methode der seitlichen Dreiecke) zur Wiederherstellung verlorengegangener Theile des Gesichts. Berlin: Nauck 1855.
3. Butinar J, Pečar J. Hautrekonstruktion mit subdermalen und Axialhautlappen. *Veterinär Spiegel* 2001 (1): 12-8.
4. Dávid T, Kasper I, Kasper M. Atlas der Kleintierchirurgie. Hannover: Schlütersche 2000.
5. Nickel R, Schummer A, Seiferle E. Lehrbuch der Anatomie der Haustiere. Berlin, Hamburg: Parey 1976.
6. Pavletic MM. Axial versorgte Schwenklappen in der klinischen Praxis. *Waltham International Focus* 1993; 1: 17-24.
7. Schebitz H, Brass W. Allgemeine Chirurgie für Tierärzte und Studierende. Berlin, Hamburg: Parey 1975.

Anschrift der Verfasser:

Dr. med. vet. Reinhold Sassnau
Südstern 2
10961 Berlin-Kreuzberg

Dr. med. Michael von Stetten
Facharzt für plastische Chirurgie und
Handchirurgie
Schießstattweg 60
94032 Passau